

Rev. Soc. Esp. Dolor  
6: 437-446; 2007

## *Síndrome de fracaso en la cirugía espinal lumbar*

*P. A. Hernández-Pérez*

---

*Hernández-Pérez P. A.*

### **Failed back surgery syndrome**

#### **SUMMARY**

##### *Introduction*

The pain produced by degenerative disease of the spine in general and specially in the lumbar region, is a frequent motive of medical consult.

The most patients improve their symptoms only with medical treatment, but some patients need surgical treatment.

Moreover, between 5 to 20% of patients don't improve after surgery or relapse in the first year after surgery.

##### *Objective*

To analyze the causes of the failed back surgery syndrome, its treatment and methods for its prevention. The need of a multidisciplinary team for the evaluation of these patients is remarked.

##### *Conclusions*

In the degenerative disease of the lumbar spine, the surgery is a therapeutic option only on adequately selected cases.

---

Neurocirujano

Coordinador de la Unidad de Neurocirugía Funcional y Estereotaxia  
Centro Regional de Neurocirugía de Tacuarembó

Hospital Regional de Tacuarembó (MSP-ASSE)  
Treinta y Tres 444  
Tacuarembó-Uruguay  
598 6322955

*Recibido: 23/12/2006*

*Aceptado: 19/06/2007*

If the only symptom is pain, the team needs to define the kind of pain and to analyze the spinal anatomical alterations in the image studies.

Is very important to know how is the familiar and social environment. If it is necessary, neurophysiological studies can be made.

A good selection of patients for surgical treatment and the best technique for each case is the main step for decrease the incidence of the failed back surgery syndrome.

**Key words:** lumbar spine surgery, lumbar discectomy, pain, low back pain, failed back surgery syndrome.

#### **RESUMEN**

##### *Introducción*

El dolor generado por la patología degenerativa del raquis en general y de la región lumbar en particular, constituye uno de los motivos de consulta médica más frecuente.

Si bien la mayoría de los pacientes mejoran con el tratamiento conservador, algunos requieren de tratamiento quirúrgico para intentar aliviar el dolor.

A su vez, de los pacientes operados, entre el 5 y 20 % no mejoran o presentan una recaída de los síntomas en un período inferior a un año luego de la cirugía.

##### *Objetivo*

Analizar las causas del denominado síndrome de fracaso de la cirugía espinal lumbar, su tratamiento y métodos para su prevención, recalando la necesidad de un equipo multidisciplinario para el diagnóstico y tratamiento de estos enfermos.

##### *Conclusiones*

En la patología degenerativa del raquis lumbar, la cirugía debe reservarse como opción terapéutica solo para los pacientes que cumplan con los correspondientes criterios de selección. Cuando el único síntoma es el dolor lumbar o radicular, se debe definir claramente el tipo de dolor que presenta el paciente, como es su entorno familiar y social, reali-

zar estudios neurofisiológicos si se considera necesario, y valorar las alteraciones anatómicas raquídeas mediante estudios de imagen.

Una buena selección de los pacientes candidatos para cirugía y de la técnica adecuada en cada caso, es el paso fundamental para intentar disminuir la incidencia del fracaso de la cirugía espinal lumbar.

**Palabras clave:** cirugía espinal lumbar, discectomía lumbar, dolor, lumbalgia, fracaso de la cirugía espinal lumbar.

## INTRODUCCION

Entre las entidades nosológicas que pueden requerir tratamiento quirúrgico en el contexto de la patología degenerativa del raquis lumbo sacro, la hernia discal ocupa el primer lugar.

La cirugía por hernia discal lumbar, es uno de los procedimientos más frecuentes en la práctica neuroquirúrgica (1-3).

Desde que William J., Mixter y Joseph S. Barr introdujeron el tratamiento quirúrgico de la hernia discal lumbar hace más de 70 años, la técnica se ha ido perfeccionando con la finalidad de lograr mejores resultados, con una mínima incidencia de complicaciones (4).

Otras entidades como la estenosis del canal raquídeo, o la espíndilolistesis, pueden ser pasibles de tratamiento quirúrgico ante el fracaso de las terapias conservadoras.

Un porcentaje variable (entre 5 y 20%) de los pacientes operados, no mejoran su sintomatología dolorosa luego de la cirugía, o recaen a los pocos meses (5,6). Son múltiples los factores implicados en esa recaída del dolor lumbar, crural o ciático. Estos factores constituyen la etiología del llamado síndrome de fracaso de la cirugía espinal lumbar ("failed back surgery syndrome").

## OBJETIVOS

El objetivo de este trabajo es realizar un análisis de las causas que llevan a la mala evolución de los pacientes operados por patología degenerativa del raquis lumbo-sacro, su tratamiento y métodos para su prevención. Su conocimiento detallado es de gran importancia para todo médico que se enfrenta a un paciente con esta patología, dado que constituye el fundamento en que se basarán los planteos diagnósticos y las conductas terapéuticas en cada caso.

## DESARROLLO DEL TEMA

La patología degenerativa del raquis en general y de la región lumbo-sacro en particular, constituye uno de los motivos de consulta más frecuente y una importante causa de ausentismo laboral (7).

Si a esto sumamos el hecho de que en un porcentaje de los casos no hay una clara mejoría con el tratamiento conservador, y resultados muy variables con el tratamiento quirúrgico, tenemos un importante problema sanitario de difícil solución.

En esta patología tenemos dos claros grupos de pacientes: los que padecen de una compresión radicular por una hernia discal lumbar con escasos o ningún componente de estenosis del canal raquídeo o del receso lateral por espíndilo artrosis, y los pacientes que padecen de estas alteraciones osteoarticulares.

Los pacientes del primer grupo, con mayor frecuencia tienen buenos resultados con el tratamiento, ya sea conservador o quirúrgico. Son los pacientes del segundo grupo los que presentan mayores dificultades terapéuticas.

Lo que ambos tienen en común, es que son pacientes portadores de una enfermedad degenerativa del raquis en diferentes etapas evolutivas.

## SINDROME DE FRACASO DE LA CIRUGÍA ESPINAL LUMBAR

Con este nombre se denomina al cuadro clínico que presentan algunos pacientes sometidos a cirugía del raquis lumbosacro, en quienes no se logra una mejoría satisfactoria de los síntomas a largo plazo (8).

Entre las principales causas de falla de la cirugía del raquis lumbar podemos citar:

- a) incorrecta selección de pacientes;
- b) procedimiento quirúrgico incorrecto;
- c) asociación de hernia discal con otras lesiones degenerativas del raquis;
- d) fibrosis epidural y aracnoiditis;
- e) recidiva herniaria;
- f) complicaciones.

## INCORRECTA SELECCIÓN DE PACIENTES

En todos los centros donde se realiza cirugía espinal se manejan pautas para seleccionar los pacientes con patología degenerativa del raquis lumbar, candidatos para tratamiento quirúrgico. Es frecuente que al

analizar los casos de falla de la cirugía, la causa sea una incorrecta selección de los pacientes (5).

La American Association of Neurological Surgeons y la American Academy of Orthopedic Surgeons, han marcado una serie de criterios para la selección de los pacientes candidatos para la cirugía espinal lumbar por patología degenerativa, que resume los aplicados por casi todos los centros del mundo:

- 1) falla del tratamiento conservador bien instituido,
- 2) mielografía, tomografía computada (TC) o resonancia magnética (RM) que ponga en evidencia una compresión radicular y/o inestabilidad raquídea segmental, que se correspondan con los hallazgos clínicos,
- 3) correspondencia del dolor con un dermatoma,
- 4) déficit motor, sensitivo o alteración de reflejo concordantes con el segmento afectado. Estos criterios se utilizan para la cirugía inicial y para los casos que requieran una reintervención (8).

Estas pautas son generales y pretenden ser una guía, dado que la decisión se debe tomar evaluando cada paciente en particular (9).

Se deben agotar los medios diagnósticos disponibles para certificar que la causa del dolor o déficit neurológico es secundario a una compresión radicular por alteraciones degenerativas del raquis.

Siempre se deben tener presente otras causas de dolor radicular, sobre todo cuando los hallazgos clínicos o imagenológicos del raquis no son muy claros, como la presencia de procesos tumorales o inflamatorios retroperitoneales o pelvianos, las neuropatías por atrapamiento, dolor neuropático de causa metabólica o traumática (10). Algunas veces, pacientes con un cuadro muy claro de dolor radicular, no presentan claras alteraciones óseas o discales en la TC. En estos casos siempre se debe realizar una RM ya que puede tratarse de un proceso tumoral intrarraquídeo, que no siempre se logra objetivar en la TC.

### PROCEDIMIENTO QUIRÚRGICO INCORRECTO

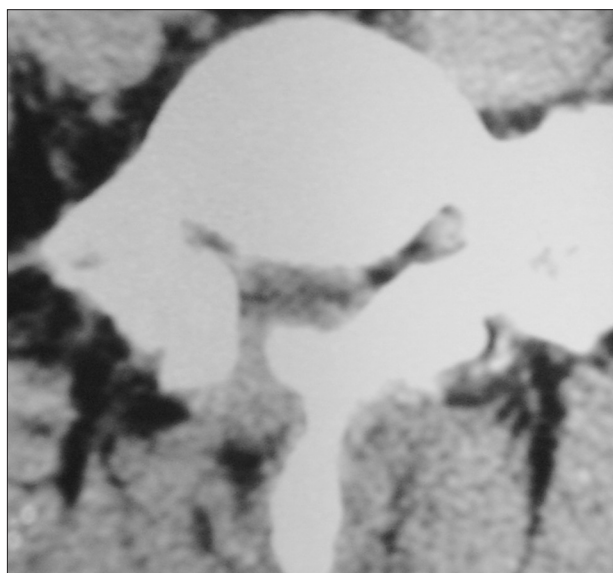
Aquí se deben mencionar dos tipos de errores: la incorrecta selección del procedimiento en relación a la patología de cada paciente en particular, y los errores técnicos durante la cirugía.

En relación al primer punto, se puede producir por exceso o por defecto.

Si un paciente presenta una hernia discal sin otras alteraciones degenerativas asociadas, realizar una la-

minectomía muy amplia o una facetectomía puede llevar a un síndrome facetario o inestabilidad raquídea en la evolución. Ambas son causas de dolor postoperatorio. Esto es un exceso terapéutico (6).

Si en cambio a un paciente con una hernia discal y una estenosis del neuroforámen, solo se le realiza la discectomía, el tratamiento es incompleto y recurrirán los síntomas por compresión radicular (8) (Fig. 1).



**Fig.1:** Imagen tomográfica de un paciente operado de hernia discal del espacio L5-S1 derecho, en el que no se trató la estenosis del receso lateral. Reapareció el dolor radicular a los seis meses de la cirugía. A las alteraciones espondilóticas sin tratar, se agrega la fibrosis epidural postoperatoria que se observa claramente en el estudio.

Dentro de los errores técnicos se mencionan el error del espacio discal operado y la persistencia de material discal comprimiendo la raíz (5).

La referencia anatómica para identificar los espacios L4-L5 y L5-S1 es el sacro. Sin embargo se debe analizar en detalle los estudios imagenológicos para descartar lumbarización de la vértebra S1 o sacralización de la vértebra L5, variantes anatómicas poco frecuentes, pero que pueden llevar a errores al topografiar el espacio durante la cirugía (7).

El riesgo de no identificar el espacio discal correctamente aumenta cuanto más alto sea el nivel del mismo, dado que se aleja del sacro, punto de referencia como ya mencionamos, y que no queda expuesto en el abordaje realizado.

Esta complicación se puede evitar realizando la identificación radiológica intraoperatoria del espa-

cio discal a abordar. En el Hospital Regional de Tacuarembó, se utiliza la radioscopía intraoperatoria de rutina.

El dolor postoperatorio por persistencia de la compresión en general sucede cuando queda un fragmento discal expulso que no se encontró durante la cirugía, por no explorar adecuadamente el espacio epidural o porque el estudio imagenológico no hizo sospechar esta eventualidad, o por no realizar una decompresión adecuada ante una hernia extremolateral.

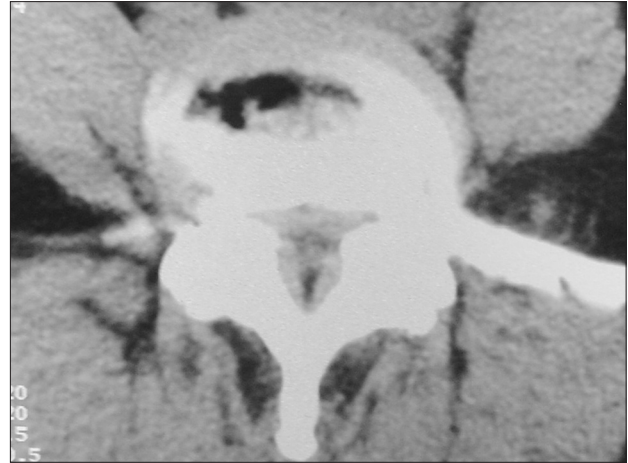Ante la persistencia del dolor radicular incambiado en el postoperatorio se debe realizar una TC. Si se confirma un error en el espacio operado o persistencia de fragmentos discales, se debe reintervenir para decomprimir la raíz. Si se trata de compresión por fragmentos discales, no es conveniente diferir esta reintervención, dado que luego los fragmentos residuales quedarán incluidos en la fibrosis cicatrizal, lo que dificultará el procedimiento.

#### ASOCIACIÓN CON OTRAS LESIONES DEGENERATIVAS

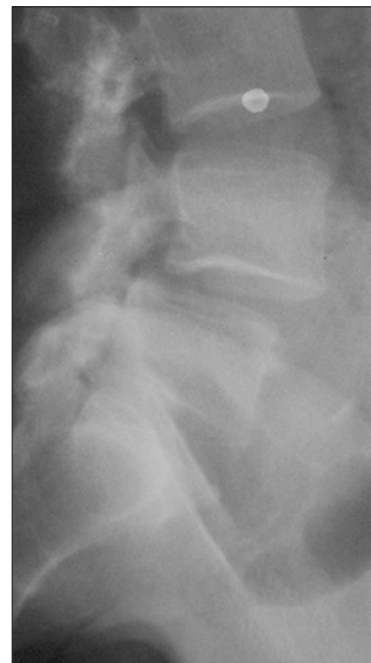En los pacientes con espónido artrosis lumbar, las causas de dolor y de compresión radicular son múltiples.

El dolor radicular puede ser provocada por un resceso lateral estenosado, y tener una evolución muy larga, con empujes y remisiones luego de tratamiento conservador. Si se agrega una pequeña protrusión discal, el dolor se exacerbará aun más (Fig. 2). La espónidolistesis es una entidad agregada en esta patología, que también puede ser causa de dolor lumbar y radicular (Fig. 3).

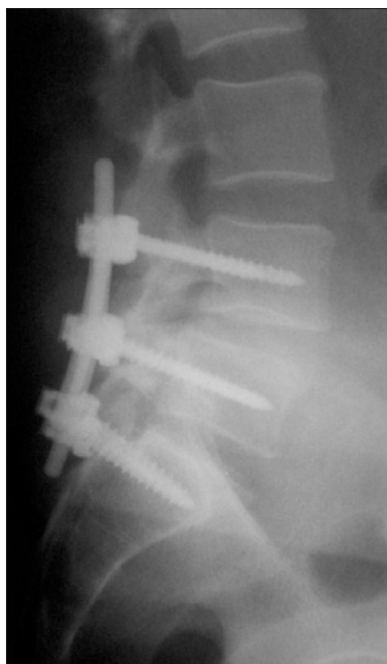
En estos casos, el equipo de terapia del dolor debe ser muy categórico al afirmar que se han agotado las opciones de tratamiento conservador, ya que la cirugía puede no tener resultados alentadores en el alivio del dolor y el paciente debe saber esto al momento de decidir si acepta el procedimiento. Puede haber alivio parcial o transitorio del dolor radicular luego de la decompresión quirúrgica, pero en general la lumbalgia reaparece. Además, como veremos, aparecerá en la evolución la fibrosis epidural en la región operada, lo que puede ser causa de nuevo sufrimiento radicular. Por otra parte debemos tener en cuenta que las resecciones óseas extensas constituyen un factor de riesgo para una inestabilidad raquídea futura. Siempre se debe tener presente la opción de la instrumentación raquídea para su fijación, con lo que en algunos casos seleccionados se logra aliviar los síntomas (Fig. 4).



**Fig. 2:** Tomografía de una paciente que sufría de lumbalgias episódicas de larga evolución, y que agregó dolor ciático a izquierda que no mejoró con el tratamiento conservador, lo que motivó que se estudiara. La imagen tomográfica evidencia estenosis del canal por espónidoartrosis que ya había sido diagnosticada en un estudio previo, a lo que se agregó una protrusión discal izquierda que explica su sintomatología actual.



**Fig. 3:** Radiografía de perfil del raquis lumbosacro de un paciente con lumbociatalgia de años de evolución, con afectación del dermatoma L5 bilateral, refractaria a todos los tratamientos conservadores. Se observa una espónidolistesis L4-L5 grado 1. Además en la TC se observaba una severa estenosis del canal.



**Fig. 4:** radiografía de perfil del mismo paciente de la figura 3, luego de haber sido operado. Se le realizó una laminectomía de la vértebra L5, y luego una fijación con tornillos transpediculares en L4, L5 y S1, lo que alivió el dolor radicular y el paciente se pudo reintegrar a su trabajo.

Otras causas asociadas de dolor lumbar son artrosis de la articulación sacro ilíaca, y nocicepción originada en el disco intervertebral, ligamentos o facetas articulares. En este último caso, una opción terapéutica es la rizotomía facetaria percutánea por radiofrecuencia (11) Esta técnica se introdujo hace poco tiempo en nuestro medio y se está utilizando en el Hospital Regional de Tacuarembó, en pacientes con lumbalgia mecánica crónica y artrosis facetaria, resistente a las terapias conservadoras (Figura 5).

Además puede existir dolor por actividad neural anormal en un nervio, raíz o ganglio sensitivos. En estos pacientes el dolor adquiere características particulares. Aparece una sensación de quemadura en la piel, y/o alodinia, que es la aparición de dolor ante estímulos táctiles o térmicos leves, que normalmente no lo producirían. Este dolor se denomina neuropático, y es secundario a varias causas: metabólicas, infecciosas (p.ej. postherpética) o postraumáticas.

En los casos que estamos tratando, sería secundario a la injuria nerviosa por compresión crónica de las raíces raquídeas, que generaría una desaferentación parcial, y secundariamente fenómenos tales como la sustitución de sinapsis inhibitorias por excitatorias a nivel medular, y reinervación de las células nocicep-

tivas desaferentadas por fibras mielínicas responsables de la sensación táctil, lo que sería responsable de la alodinia (8,12).

Otro de los mecanismos descritos es la sensibilización luego de una injuria, de los nociceptores C ante estímulos mecánicos y térmicos leves, y la generación ectópica de estímulos dolorosos en las cercanías del ganglio sensitivo dorsal (13).

Se describe además el fenómeno llamado dolor mantenido por el simpático. Luego de la injuria de las fibras aferentes de un nervio, se produce una sensibilización de los nociceptores C y de las neuronas ganglionares a la noradrenalina. Ante estímulos que generan liberación de este neurotransmisor, como por ejemplo el frío, que produce normalmente vasoconstricción cutánea, se genera un intenso dolor. Además en algunos pacientes con dolor neuropático se produce alivio de este, mediante fármacos que bloquean la noradrenalina (13,14).

Por todo lo mencionado, la opción de tratamiento quirúrgico debe resultar de un cuidadoso análisis del caso con los integrantes del equipo de terapia del dolor, y el paciente debe formar parte activa al momento de tomar esa decisión. Como ya se mencionó, ante un paciente mal seleccionado para cirugía, es altamente probable que esta fracase.

## FIBROSIS EPIDURAL Y ARACNOIDITIS

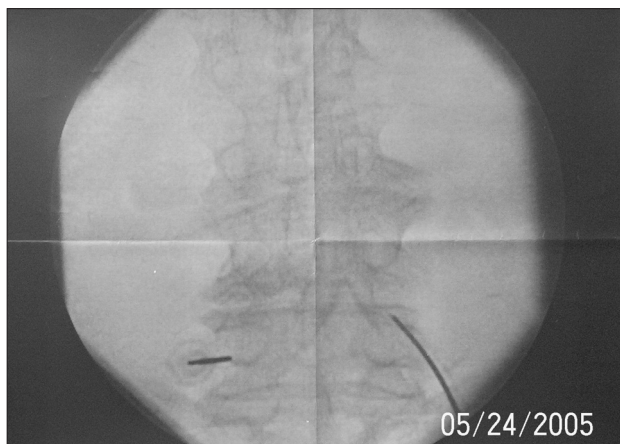
### FIBROSIS EPIDURAL

La cicatriz fibrosa epidural se produce como consecuencia de la cirugía, debido a la disección quirúrgica y a la organización de coágulos residuales, y sucede en todos los pacientes, en mayor o menor grado, y afectando a algunos más que a otros. (5,6,15) (Fig. 5).

Durante el proceso de cicatrización, los fibroblastos invaden el espacio epidural formando una cicatriz, que puede ser favorecida por la presencia de coágulos. Dicha cicatriz fija a la raíz, la cual pierde su movilidad normal, y ante una tracción sufrirá isquemia, con la consiguiente sintomatología dolorosa. Esta última también puede ser provocada por compresión radicular por la masa fibrosa cicatrizal, lo cual puede verse favorecido por un receso lateral estrechado, o por la protrusión de un pequeño fragmento discal (6,15).

Luego de la cirugía los pacientes tienen un período de alivio del dolor de varios meses, pero algunos enfermos en el primer año de postoperatorio,





**Fig. 5:** radiografía intraoperatoria anteroposterior del raquis lumbar de un paciente al que se le está realizando una rizotomía facetaria lumbar por radiofrecuencia. Se observan las agujas y el electrodo sobre los macizos articulares.

comienzan en forma progresiva a reinstalar el dolor. El diagnóstico imagenológico de fibrosis si bien suele ser difícil, se puede sospechar con una TC o RM. La fibrosis en general se realza con el contraste intravenoso, a diferencia de los fragmentos discuales, lo que permite diferenciarlos.

Sin embargo, en un estudio en el que se realizaron TC y RM postoperatorios a pacientes asintomáticos operados de hernia discal lumbar, se observaron alteraciones significativas a nivel del espacio operado (16). Estos hallazgos hacen que sea difícil interpretar un estudio imagenológico en busca de una causa de compresión radicular ante un paciente con recaída del dolor, y por tanto se hace difícil decidir una conducta.

La reintervención por dolor en los casos de fibrosis tiene muy malos resultados, y en general la indicación es de artrodesis, dado que ampliar la resección ósea puede llevar a una inestabilidad segmentaria (15).

Se ha sugerido en múltiples publicaciones que la colocación de algunos materiales en el espacio epidural (injerto de grasa pediculado o no, gel foam, etc.) disminuiría la formación de fibrosis.

Algunos autores plantean la colocación en el espacio epidural de algunos productos, como por ejemplo el Tissucol (TM) (solución de tissucol-aprotinina más solución de trombina-cloruro de calcio) o el AD-CON-L® (gel constituido por gelatina porcina, solución salina tamponada y éster de poliglicano), haciendo referencia a que de esa forma se logra disminuir la formación de fibrosis epidural, con lo que no solo disminuiría la incidencia de falla de la ciru-

gía, sino que además, facilitaría la disección en caso de una reintervención (15, 17,18).

Estudios en ratas y conejos, han concluido que la aplicación de mitomicina C, un citostático antibiótico, en el espacio epidural luego de una laminectomía, reduce en forma significativa la formación de fibrosis. El mecanismo es la inhibición que produce el fármaco de la proliferación de fibroblastos (19,20).

Pero aun no hay evidencia suficiente de que el uso de barreras químicas en el espacio epidural reduzca fehacientemente la formación de fibrosis, y por tanto su utilización no está muy difundida (21).

#### ARACNOIDITIS

No es clara la causa de la producción de este fenómeno luego de una cirugía espinal extradural.

Constituye un proceso inflamatorio no específico, en el que inicialmente se produce un exudado fibrinoso que genera adhesión entre las raíces.

Posteriormente la proliferación de fibroblastos y la formación de colágeno, solidifica dicha adhesión y a su vez amarra las raíces a la duramadre.

Estas raíces así fijadas son posteriormente sometidas a repetidas tensiones, que las predisponen a una injuria.

Como probables factores de riesgo se mencionan las laminectomías amplias y las reintervenciones.

La mayoría de los pacientes relatan una reaparición en forma insidiosa en un período variable de tiempo, del dolor lumbar y/o radicular, en general bilateral, y sin una clara distribución por dermatomas.

En casos muy severos se puede producir paraparesia y trastornos esfinterianos.

Estas adhesiones radiculares se pueden objetivar en la RM o en la TC con mielografía.

No hay un tratamiento que sea exitoso en estos casos, ya que es refractario al tratamiento medicamentoso y a los procedimientos ablativos para dolor.

Los intentos de realizar la lisis quirúrgica de las adherencias han mostrado resultados poco alentadores.

Si bien el principal síntoma es el dolor, rara vez se torna progresivo en intensidad, y en general se mantiene estable, e incluso se han reportado casos de mejoría espontánea (5).

#### RECIDIVA HERNIARIA

Cuando la reaparición de los síntomas es secunda-

ria a una recidiva herniaria, la reintervención en general logra el alivio del dolor.

El porcentaje de recurrencia de una hernia discal es de entre 5 y 10 %.

La obesidad puede ser un factor de riesgo para la recurrencia, pero no hay claras evidencias de que los trabajos que implican importantes esfuerzos físicos lo sean (22).

Richard Davis reporta en su serie de 984 casos 6 % de recidiva herniaria, la cual se produjo más comúnmente en el primer año luego de la cirugía, con un rango de entre 2 semanas y 21 años. En el 50 % de los pacientes la recidiva fue en el mismo espacio y del mismo lado operado. En el resto fue en el mismo espacio del otro lado (16,7 %) o en otro espacio discal (33,4 %) (2).

En el Servicio de Neurocirugía del Hospital de Clínicas de Montevideo, Uruguay, se analizaron los casos operados por hernia discal en un período de cinco años. El porcentaje de recidiva herniaria fue de 4,6 %. Todos fueron en el mismo espacio y del mismo lado operado, y se produjeron entre 1 y 2 años luego de la cirugía. Todos fueron reintervenidos con buena evolución posterior (23).

La diferenciación radiológica entre una recidiva herniaria y la fibrosis epidural suele ser difícil como ya se mencionó.

## COMPLICACIONES

En la literatura sobre cirugía de hernia discal lumbar, se han reportado varios tipos de complicaciones vinculadas directamente al procedimiento, no todas vinculadas al fracaso de la cirugía.

En las series analizadas, la frecuencia de complicaciones quirúrgicas fue de entre 2,9 y 10,8 % (2,3,23,24).

Entre las complicaciones descritas, las más frecuentes son las infecciones, seguidas por el desgarro quirúrgico de la duramadre con sus dos consecuencias: la fístula de LCR o el pseudomeningocele.

Las infecciones y el pseudomeningocele pueden ser causa de recaída precoz del dolor lumbar o radicular.

Las infecciones se pueden clasificar en superficiales y profundas, según asienten en superficie o en profundidad en relación con la fascia muscular.

La frecuencia de esta complicación se puede disminuir con el uso de antibióticos profilácticos (25-29)

El desgarro quirúrgico de la duramadre puede objetivarse durante la cirugía lo que obliga a su resolu-

ción, o puede pasar desapercibida, manifestándose en el postoperatorio por una fístula de LCR o un pseudomeningocele (30-32).

La lesión durante la cirugía, de una raíz raquídea, es una complicación poco frecuente, y además de ser causa de déficit neurológico postoperatorio, también puede ser causa de dolor neuropático en la evolución.

Se describen otras complicaciones poco frecuentes que no son motivo de recaída del dolor, por lo que solo las mencionaremos aquí. Son la lesión de estructuras retroperitoneales, el hematoma epidural, el síndrome de Ogilvie y el síndrome de cola de caballo postoperatorio (33-37).

Las complicaciones vinculadas a otras técnicas quirúrgicas son similares.

En la cirugía decompresiva en los casos de estenosis del canal, las complicaciones más frecuentes son las mismas que para la discectomía, con una frecuencia algo mayor para el desgarro dural, debido a las alteraciones anatómicas de la columna vertebral.

Para la instrumentación raquídea, además de lo ya descrito se agrega injuria nerviosa o vascular por mala posición de un tornillo transpedicular, y falla del sistema de fijación en general por rotura o mala posición (38,39).

## TRATAMIENTO QUIRÚRGICO DEL DOLOR REFRACTARIO

Un porcentaje de pacientes que son tratados por dolor asociado a patología degenerativa del raquis lumbo sacro pero que no tienen indicación de tratamiento quirúrgico, o de pacientes con dolor por fracaso de una cirugía espinal previa, tienen pobre o nula respuesta al tratamiento conservador.

Existen opciones quirúrgicas que logran una buena respuesta analgésica en pacientes adecuadamente seleccionados por un equipo multidisciplinario.

Estas técnicas se pueden dividir en tres grupos:

- 1) cirugía ablativa,
- 2) neuromodulación,
- 3) implante de dispositivos de infusión de fármacos.

Cirugía ablativa: son técnicas cuyo objetivo es interrumpir vías nociceptivas. Actualmente la ablación se realiza por radiofrecuencia.

Ya se mencionó la rizotomía facetaria para tratar la lumbalgia mecánica, técnica percutánea muy sencilla y casi sin complicaciones.

En los casos de protrusión discal que no constitu-

ye una hernia, y por tanto no tiene indicación de cirugía, pero que genera un cuadro de dolor radicular intratable, una opción es la nucleotomía percutánea con radiofrecuencia, con lo que se logra reducir el tamaño de la protrusión y aliviar la compresión de la raíz.

Otra forma de tratar estos casos que mencionamos en el párrafo anterior, aunque no se trata de cirugía ablativa, es la ozonoterapia intradiscal percutánea, que también logra importante alivio del dolor lumbar y radicular.

Optar por alguna de estas dos opciones y no por la cirugía, también puede ser una forma de evitar el fracaso de la cirugía espinal lumbar en estos casos dudosos.

En la actualidad es muy raro que sea necesario realizar técnicas ablativas a nivel cerebral para tratar a pacientes con dolor por patología raquídea benigna en los que otras técnicas han fracasado. Las opciones son la talamotomía o la cingulotomía. En una serie de 98 pacientes con dolor crónico refractario por patologías benignas, tratados mediante una cingulotomía bilateral estereotáxica, 62 eran por falla de una cirugía espinal lumbar, y los resultados fueron satisfactorios, ya que el 62 % de los pacientes de ese subgrupo tuvieron un beneficio significativo con esta cirugía (40).

## NEUROMODULACIÓN

Consiste en implantar dispositivos de estimulación con el objetivo de modular la actividad eléctrica del sistema nervioso.

En los casos que estamos tratando, se utiliza con buenos resultados el implante de un electrodo de estimulación medular, el cual se conecta a un neuroestimulador que se coloca en un bolsillo subcutáneo abdominal. Dicho estimulador se puede programar por telemetría y modificar los parámetros de estimulación cuando sea necesario.

Otra opción ante el fracaso de la anterior es el implante de electrodos de estimulación cortical en el área motora contralateral. Esta es una técnica relativamente nueva pero que ha demostrado tener resultados satisfactorios.

La principal limitante de estos dispositivos es su alto costo, razón por la cual la técnica no es tan ampliamente difundida en los países de Latinoamérica como lo es en Europa y Estados Unidos.

Hay una técnica para tratar los casos de dolor radicular refractario que utiliza radiofrecuencia pulsa-

da, lo que no produce ablación, y su mecanismo es más bien de modulación de la actividad neural. Se realiza en forma percutánea bajo control radiológico, y se aplica a la raíz radiofrecuencia pulsada, que no alcanza una temperatura que lesione las fibras nerviosas, lo que disminuye el riesgo de dolor por desaferentación. Tiene un buen resultado en el alivio del dolor radicular, cuando no hay una clara causa compresiva (41).

Dispositivos de infusión de fármacos: consiste en el implante de un catéter intradural a través del cual se infunden drogas. Dicho catéter es conectado a una bomba que se ubica en un bolsillo subcutáneo y que infunde en forma

continua el fármaco. Existe un modelo de bomba que es electrónica y programable lo que permite variar los parámetros de infusión según la respuesta clínica. La bomba se rellena por punción percutánea. La respuesta es muy buena. Al igual que los neuroestimuladores, estos dispositivos también son muy costosos.

## CONCLUSIONES

Las conclusiones a las que podemos llegar luego de este análisis hacen referencia al manejo clínico de esta patología.

El síntoma predominante es el dolor, ya sea lumbar o radicular, y las opciones terapéuticas son muy variadas, y su indicación debe resultar del minucioso análisis de las características de la enfermedad de cada paciente en particular: el tipo de dolor que sufre, si es nociceptivo o neuropático, las alteraciones anatómicas que presenta su columna vertebral, si se acompaña de déficit de sensibilidad o motricidad, o presenta trastornos esfinterianos o en la esfera sexual (erección, eyaculación).

Además en muchos casos se requiere de un análisis psicológico e incluso social dado las repercusiones laborales y familiares que esta enfermedad genera, y a su vez, analizar si algunos factores psicosociales afectan el cuadro de dolor crónico del paciente.

En los casos en que se decide realizar la cirugía, se debe valorar correctamente las alteraciones anatómicas y plantear la táctica quirúrgica en consecuencia.

Siempre se debe tener presente la posibilidad de inestabilidad raquídea y valorar la necesidad de instrumentación para su fijación.

La cirugía debe ser llevada a cabo por un equipo



con experiencia en cirugía raquídea, que debería contar con la infraestructura necesaria para resolver todas las patologías asociadas a la espón-dilo artrosis en todas sus etapas evolutivas, y capaz de diagnosticar y resolver las complicaciones.

Estos casos se deben discutir en el seno de un equipo multidisciplinario, para decidir el mejor tratamiento, y donde debe tener participación, cuando así se requiera, el equipo de neurocirugía funcional, ya que en algunos pacientes seleccionados, se puede lograr el alivio del dolor con técnicas mínimamente invasivas.

Teniendo en cuenta estos factores, se puede realizar una correcta selección de los pacientes candidatos para cirugía, y del procedimiento adecuado para cada caso, intentando así reducir la incidencia de fracasos en el tratamiento quirúrgico de una enfermedad tan frecuente y compleja como lo es la patología degenerativa del raquis lumbo-sacro.

#### CORRESPONDENCIA

Dr. Pablo A. Hernández Pérez

Feliciano Rodríguez 3293

11600 Montevideo

Uruguay

5982 6282028

Correo electrónico: pasan@adinet.com.uy

Financiación: Ninguna

Conflictos de interés: No declarados

#### BIBLIOGRAFÍA

- Hadani M, Findler G, Knoler N, Tadmor R, Sahar A, Shacked I. Entrapped lumbar nerve root in pseudomeningocele after laminectomy: report of three cases. *Neurosurgery*, 1986; 19 (3); 405-407.
- Davis R. A long-term outcome analysis of 984 surgically treated herniated lumbar disc. *J Neurosurg*, 1994; 80: 415-421.
- Ramírez L, Thisted R. Complications and demographic characteristics of patients undergoing lumbar discectomy in community hospitals. *Neurosurgery*, 1989; 25 (2); 226-231.
- Parisien RC, Ball PA. William Jason Mixter (1880-1958): Ushering in the "dynasty of the disc". *Spine* 1998; 23 (21): 2363-2366.
- Cybulski G. Evaluation and management of epidural fibrosis and adhesive arachnoiditis in failed lumbar spine surgery. In Tindall G, Cooper P, Barrow D, eds. *The Practice of Neurosurgery*. Baltimore: Williams and Wilkins. 1996: 2565-2573.
- Ebeling U, Kalbarcik H, Reulen H. Micosurgical reoperation following lumbar disc surgery. *J Neurosurg* 1989; 70: 397-404.
- Iglesias P, Ruiz P, Alday R, De La Cruz J, Diez R. Evaluación del proceso quirúrgico de la hernia discal lumbar II. Una aproximación a la calidad científico técnica. *Neurocirugía* 2001; 12: 419-438.
- North R. Evaluation and management of the failed back. In Tindall G, Cooper P, Barrow D, eds. *The Practice of Neurosurgery*. Baltimore: Williams and Wilkins. 1996: 2575-2582.
- Ruiz P, Iglesias P, Alday R, De La Cruz J, Diez R. Análisis y evaluación de la calidad en la cirugía de la hernia discal lumbar I. Metodología. *Neurocirugía* 2001; 12: 419-428.
- Rabb C, Stillerman Ch. Miscellaneous causes of back and leg pain. In Tindall G, Cooper P, Barrow D, eds. *The Practice of Neurosurgery*. Baltimore: Williams and Wilkins. 1996: 2583-2592.
- Sluijter M. Radiofrequency. A review of radiofrequency procedures in the lumbar region. Meggen (LU). Flivo Press SA. 2001, 105-118.
- Long D. Management of persistent symptoms following lumbar disc surgery. In Schmidek H, Sweet W, eds. *Operative neurosurgical techniques* Philadelphia: WB Saunders Company. 1995: 1935-1940.
- Baron R. Neuropathic pain-The long path from mechanisms to mechanism-based treatment. *The International journal of pain and palliative care* 2001; 1:2-14.
- Young R. Sympathetic nervous system and pain. In Tindall G, Cooper P, Barrow D, eds. *The Practice of Neurosurgery*. Baltimore: Williams and Wilkins. 1996: 3009-3019.
- Isla A, Alvarez F. Fibrosis epidural espinal postdiscectomía lumbar y barrera antiadhesiva. *Neurocirugía* 2001; 12: 439-446.
- Cervellini P, Curri D, Volpin L, et al. Computed tomography of epidural fibrosis after discectomy: a comparison between symptomatic and asymptomatic patients. *Neurosurgery* 1988; 23: 701-713.
- Alkalay R, Kim D, Urry D, Xu J, Parker T, Glazer P. Prevention of postlaminectomy epidural fibrosis using bioelastic materials. *Spine* 2003; 28 (15): 1659-1665.
- Robertson J, Soble J, Powers N, Nelson P. Prevention of cerebrospinal fluid fistulae and reduction of epidural scar with new surgical hemostat device in a porcine laminectomy model. *Spine* 2003; 28 (19). 2298-2303.

19. Lee JY, Stenzel W, Ebel H, Wedekind C, Ernestus Ri, Klug N. Mitomycin C in preventing spinal epidural fibrosis in a laminectomy model un rats. *J Neurosurg* 2004; 100 (1 suppl): 52-55.
20. Dogulu F, Kurt G, Emmez H, Erdem O, Memis L, Baykaner K, Ceviker N. Topical mitomycin C-induced inhibition of postlaminectomy peridural fibrosis in rabbits. *J Neurosurg* 2003; 99 (1 suppl): 76-79.
21. Eichholz K, Ryken T. Complications of revision spinal surgery. *Neurosurg focus* 2003; 15:3-10.
22. Tarlov E. Surgery of ruptured lumbar intervertebral disc. In Schmidek H, Sweet W, eds. *Operative neurosurgical techniques Philadelphia: WB Saunders Company*. 1995: 1941-1956.
23. Hernández PA, Prinzo H. Análisis de las complicaciones de la cirugía de la hernia discal lumbar. *Neurocirugía*, 2005; 16: 419-426.
24. Pappas CT, Harrington H, Sonntag UK. Outcome analysis in 654 surgically treated lumbar disc herniations. *Neurosurgery*, 1992; 30 (6): 862-866.
25. Dimick JB, Lipsett PA, Kostuik J. Antimicrobial prophylaxis in spine surgery: basic principles and recent advances. *Spine* 2000; 25 (19): 2544-2548.
26. Barker FG 2º. Efficacy of prophylactic antibiotic therapy in spinal surgery: a meta analysis. *Neurosurgery* 2002; 5 (2): 391-400.
27. Boscardin JB, Ringus JC, Feingold DJ, Ruda SC. Human intradiscal levels with cefazolina. *Spine* 1992; 17 (6 suppl.): 5145-5148.
28. Horwitz NH, Curtin JA. Prophylactic antibiotics and wound infections following laminectomy for lumbar disc herniation. *J Neurosurg* 1975; 43 (6): 727-731.
29. Beiner J, Grauer J, Kwon B, Vaccaro A. Postoperative wound infections of the spine. *Neurosurg focus* 2003; 15: 3-14.
30. Wang J, Bohlman H, Riew D. Dural tears secondary to operations on the lumbar spine: management and results after a two years minimum follow-up of eighty-eight patients. *J Bone Joint Surg* 1998; 80: 1728-1732.
31. Hawk MW, Kim KD. Review of spinal pseudomeningoceles and cerebrospinal fluid fistulas. *Neurosurg Focus* 2000; 9; 1:3-5.
32. Lee KS, Hardy IM. Postlaminectomy lumbar pseudomeningocele: report of four cases. *Neurosurgery* 1992; 30 (1): 111-114.
33. Googkin R, Laska L. Vascular and visceral injuries associated with lumbar disc surgery: medicolegal implications. *Surg Neurol* 1998; 49: 358-372.
34. Scavarda D, Peruzzi P, Bazin A, Scherpereel B, Gomis P, Graftieaux JP et al. Hématomes extraduraux rachidiens post-opératoires. Quatorze observations. *Neurochirurgie* 1997; 43 (4): 220-227.
35. Vega SD, Mosquera G, Varela A. Síndrome de Ogilvie. Presentación de 3 casos. *Neurocirugía* 2002; 13: 229-232.
36. Feldman R, Karl R. Diagnosis and treatment of Ogilvie's syndrome after lumbar spinal surgery. *J Neurosurg* 1992; 76: 1012-1016.
37. Henriques T, Olerud C, Petren-Mallmin M, Ahl T. Cauda equine syndrome as a postoperative complication in five patients operated for lumbar disc herniation. *Spine* 2001; 26: 293-297.
38. Haid R, Morón M. Spondylolisthesis and spondylolysis. In Tindall G, Cooper P, Barrow D, eds. *The Practice of Neurosurgery*. Baltimore: Williams and Wilkins. 1996: 2541-2564.
39. Byrd JA, Puno RM. Puno-Winter-Bird (PWB) transpedicular spine fixation system. In Fessler R, Haid R, eds. *Current techniques in spinal stabilization*. New York. Mc Graw-Hill. 1996: 409-419.
40. Ballantine HT, Cosgrove GR, Giriunas IE. Surgical treatment of intractable psychiatric illness and chronic pain by stereotactic cingulotomy. In Schmidek H, Sweet W, eds. *Operative neurosurgical techniques Philadelphia: WB Saunders Company*. 1995: 1423-1430.
41. Abejón D, Delgado C, Nieto C, Fuentes L, García del Valle S, Gómez-Arnau J, et al. Tratamiento de la radiculopatía lumbar con radiofrecuencia pulsada. *Rev Soc Esp Dolor* 2004; 11: 345-352.